EIN BEITRAG

ZUR

TERATOLOGIE DES AUGES.

INAUGURAL-DISSERTATION

ZUR ERLANGUNG DER DOCTORWÜRDE

UNTER DEM PRÄSIDIUM

DES HERRN PROF. D^R. VON ROTHMUND

DER

MEDIZINISCHEN FAKULTÄT ZU MÜNCHEN

VORGELEGT

VON

THEODOR ROHMER,

APPROB. ARZT AUS NÖRDLINGEN.

MIT EINER ABBILDUNG.

NÖRDLINGEN 1884.

DRUCK VON C. H. BECK.

EIN BEITRAG

ZUR

TERATOLOGIE DES AUGES.

INAUGURAL-DISSERTATION

ZUR ERLANGUNG DER DOCTORWÜRDE

UNTER DEM PRÄSIDIUM

DES HERRN PROF. DR. VON ROTHMUND

DER

MEDIZINISCHEN FAKULTÄT ZU MÜNCHEN

VORGELEGT

VON

THEODOR ROHMER,

APPROB. ARZT AUS NÖRDLINGEN.

MIT EINER ABBILDUNG.

NÖRDLINGEN 1884.

DRUCK VON C. H. BECK.

SEINEN LIEBEN ELTERN

GEWIDMET

VOM

VERFASSER.

Digitized by the Internet Archive
in 2026

https://archive.org/details/IA41554602_0083

Der folgenden Arbeit liegt ein Fall zu Grunde, der in der Münchener Universitäts-Augenklinik kürzlich zur Beobachtung kam. Derselbe bietet eine höchst merkwürdige Missbildung der Papille dar zugleich mit ausgedehnten markhaltigen Sehnervenfasern in der Netzhaut und gab mir mit noch drei anderen Fällen der letztgenannten Anomalie Veranlassung, mich eingehender mit derselben zu beschäftigen.

Die normale Anatomie lehrt uns, dass die Nervenfasern des Opticus beim Durchtritt durch die Lamina cribrosa ihre Markscheide verlieren und in feine, blasse, marklose Fasern übergehen, die sich in der Nervenfaserschicht ausbreiten. Bisweilen aber kommt es vor, dass die Fasern, nachdem sie in der Lamina cribrosa bereits ihr Mark verloren haben, dasselbe in der Netzhaut wieder erhalten, oder dass die Markscheide erst in der Netzhaut in einiger Entfernung vom Sehnervenrande verschwindet. Bei manchen Thieren, wie beim Kaninchen, ist es Regel, dass rechts und links von der Papille zwei bandartige Streifen markhaltiger Nervenfasern abgehen und in ihrer Ausstrahlung eine flügelförmige Figur bilden.

Heinrich Müller[1]) machte zuerst im Jahre 1856 darauf aufmerksam, dass auch in der Retina des Menschen markhaltige Sehnervenfasern vorkämen. Eduard Jäger[2]) bildete die Anomalie zuerst ab, ohne jedoch die Ursache des ophthalmoskopischen Befundes zu erkennen, sondern bezeichnete denselben damals als begrenztes Retinalexsudat. Später beschrieb er die Anomalie als „Opticusausbreitung".

Der eigentliche Entdecker der markhaltigen Sehnervenfasern ist Virchow[3]). Er fand bei der Sektion eines Maurers, der während des Lebens „ein schwaches Gesicht" gehabt hatte, unmittelbar um die Papilla Nervi optici des rechten Auges, die etwas tief wie retrahirt lag, vier dicke, undurchsichtige, kreideweiss aussehende Flecke, die sternförmig um die Papille ausstrahlten, so dass, wenn man eine Linie durch die Macula lutea und die Papille legte, auf jeder Seite derselben je zwei solcher Ausstrahlungen lagen. Die Macula lutea war normal. In ganz ähnlicher Lage fand sich am linken Auge ein mattweisser, trüber Ring um die Papille, der etwa 2—2,5 Mm. breit war und sich nach der Peripherie verlor.

Die mikroskopische Untersuchung lehrte, dass diese Trübungen dadurch bedingt waren, dass die Nervenfasern dunkelrandig, breit und mit einer Markscheide umgeben waren. Der Übergang der dunklen in blasse Fasern folgte ganz allmählich, indem die Markscheide immer schmäler

---

[1]) H. Müller, Annat.-physiol. Untersuchungen der Retina bei Menschen und Wirbelthieren. P. 80.

[2]) E. Jäger, Beiträge zur Pathologie des Auges. S. 36. Taf. XIII.

[3]) Virchow, Zur pathologischen Anatomie der Netzhaut und des Sehnerven. Virch. Archiv X. S. 170—193.

und blässer wurde und sich so unmerklich dem Auge entzog, dass man die Stelle des Verschwindens nicht mit Sicherheit angeben honnte.

Ausser Virchow haben nur noch drei Autoren das Glück gehabt, bei Sektionen markhaltige Sehnervenfasern zu beobachten.

Beckmann[1]) fand in einem Auge einen von der Eintrittsstelle der Sehnerven nach innen und unten sich erstreckenden etwa 2 Linien breiten und wenig längeren Fleck auf, der leicht über das Niveau der Netzhaut hervortrat. Die markhaltigen Nervenfasern dieser Stelle gingen allmählich in die blassen über.

v. Recklinghausen[2]) beobachtete an einem Auge, bei dem während des Lebens Amblyopie constatirt worden war, einen fast rechtwinklig gestalteten weissen Fleck, der von dem benachbarten Papillarrand nach innen 4 Mm. entfernt war. v. Recklinghausen macht auf die mit blossem Auge erkennbare Streifung der weissen Parthie aufmerksam. Eine Niveauveränderung der Retina war nicht zu erkennen. Die myelinhaltigen Fasern gingen im Gegensatz zu den von Virchow und Beckmann beobachteten Fällen plötzlich in gewöhnliche blasse Fasern über.

Den vierten Fall beschreibt Prof. Schmidt[3]) in Marburg, und zwar war die Diagnose bereits am Lebenden gestellt worden. Es fand sich an 3 Stellen des Sehnerven-

---

[1]) Beckmann, ein Fall von amyloider Degeneration. Virch. Archiv. XIII. S. 97.

[2]) v. Recklinghausen, markhaltige Hypertrophie der Nervenfasern der Netzhaut. Virch. Arch. XXX. S. 375.

[3]) H. Schmidt, markhaltige Faser in der Netzhaut. Zeh. M.-Ber. XIII S. 186—188.

randes eine weisse Figur, am Papillenrande beginnend, an einer Stelle denselben deckend. Schmidt wies durch Längsschnitte nach, dass die Markscheiden nirgends in direktem Zusammenhang mit denen des Opticusstammes stehen, und dass die gelbe Färbung der betreffenden Parthie durch die ganze Dicke der Nervenfaserschicht ging. Die Parthie war bei auffallendem Lichte gelblich-weiss, im durchfallenden unvollkommen durchsichtig. Die markhaltigen Fasern waren gegen den Glaskörper hin überall von einer Schicht markloser Fasern überlagert.

Was den ophthalmoscopischen Befund betrifft, so ist derselbe schon häufig beschrieben worden. Normaler Weise reflektirt die Netzhaut ihrer grossen Durchsichtigkeit wegen so wenig Licht, dass sie nur an ihren Gefässen zu erkennen ist. Sind jedoch in derselben Stellen vorhanden, an denen die Nervenfasern markhaltig sind, so zeichnen sich dieselben dadurch aus, dass sie sehr stark Licht reflektiren, und sind daher von glänzend weisser, oft, wie es v. Recklinghausen bezeichnet, asbestartig schimmernder Färbung. Diese weissen Flecken lehnen gewöhnlich der Circumferenz der Papille an, bisweilen greifen sie auf dieselbe über. Mooren[1]) hat in 34 Fällen niemals ein anderes Verhalten der Flecke zur Papille beobachtet. Doch ist von v. Recklinghausen (s. o.) ein Fall beschrieben worden, in dem der Fleck 4 Mm. von der Papille entfernt lag. Ein nicht sehr seltenes Vorkommniss ist, dass die markhaltige Parthie in der Papille selbst liegt, ohne dass ein weiteres Hineinragen in die Netzhaut stattfindet — ein Verhalten,

---

[1]) Mooren, ophthalmiatrische Beobachtungen. 1867. S. 265—269.

auf welches zuerst Schmidt-Rimpler[1]) aufmerksam macht, der drei solche Fälle mitteilt. Einen weiteren solchen Fall, bei dem auf der Papille ein gesonderter Fleck auftrat, beschreibt Bader[2]); Schaumberg[3]) teilt aus der Marburger Klinik vier weitere solche Fälle mit; ich selbst kann die Casuistik derselben um einen in der Münchener Universitäts-Augenklinik beobachteten Fall vermehren.

Die Papille selbst erscheint durch Contractwirkung oft auffallend geröthet.[4]) Ihre Form ist jedoch in allen bisher beschriebenen Fällen, abgesehen von derjenigen Veränderung, die dadurch entsteht, dass die markhaltigen Flecke auf einen grösseren oder kleineren Teil der Papille übergreifen, die normale — in einem weiter unten von uns zu beschreibenden Falle ist jedoch eine Complikation der markhaltigen Sehnervenfasern mit einer höchst merkwürdigen Missbildung der Papille vorhanden.

In der Regel soll nach Mooren[5]), der die grösste Anzahl von Fällen beobachtet hat, nur eine pathologische Figur bestehen, welche meistens am oberen oder unteren Rand der Papille sitze. Nicht selten jedoch finden sich zwei Flecken und zwar gewöhnlich, der eine nach oben,

---

[1]) Schmidt-Rimpler, zur weiteren Kenntniss einiger Missbildungen des Auges. Arch. f. Ophthalm. XXIII. 4. S. 180.

[2]) Bader, C., a description of the appearence of humen eye in health and disease as seen by the ophthalmoscop. 6th Series. Congenital anomalies.

Guy's hospital reports.

[3]) Schaumberg, casuistische Beiträge z. d. Missbildungen des Auges. Inaug.-Dissert. Marburg.

[4]) Mauthner, Lehrbuch d. Ophthalmologie.

[5]) S. Pg. 8, A. 1.

der andere nach unten vom Papillarrande sich erstreckend, wie solche Fälle von Becker[1]), Jäger[2]), Bader beschrieben wurden. In einem Falle von Soelberg Wells[3]) findet sich eine Stelle nach unten und eine nach aussen gegen den gelben Fleck zu, was zu den äussersten Seltenheiten gehört. Nur von Bader sind noch zwei ähnliche Fälle beschrieben worden, in denen die markhaltigen Fasern bis an die innere Grenze des gelben Fleckes sich erstrecken, und ein Fall von Hirschberg, der einzige, in dem die Macula selbst in den Bereich der markhaltigen Parthie hereingezogen war. Prof. Schmidt führt einen Fall an, bei dem von drei Stellen des Sehnervenrandes markhaltige Sehnervenfasern ausgingen, Hirschberg[4]) einen solchen mit vier Stellen. In ganz vereinzelten Fällen strahlen von allen Punkten des Sehnervenrandes, bis weit in die peripherischen Theile der Netzhaut markhaltige Sehnervenfasern aus und umgreifen bogenförmig die Macula lutea in einem gewissen Abstande, ohne aber jenseits von oben und unten zusammenzufliessen. Ein solcher Fall ist von Liebreich[5]) beschrieben und abgebildet worden, — ein Fall, der auch dadurch von grossem Interesse ist, dass die Nervenfasern, nachdem sie bereits ihr Mark verloren hatten, dasselbe noch einmal wieder an einer kleinen Stelle weiter

---

[1]) O. Becker, über Opticus-Ausbreitung in der Retina. Wien. Mediz. Wochenschrift 1861. Nro. 28, 29.

[2]) E. v. Jäger, Ophthalm. Handatlas, Fig. 34—36. 1869.

[3]) Soelberg-Wells, a case of opaque optic nerve fibres. Lancet II. p. 12.

[4]) Hirschberg, Klin. Beobachtungen aus der Augenanstalt. Wien. 1874. S. 66—68.

[5]) Liebreich, Atlas der Ophthalm. S. 37. 38. Taf. XII. Fig. 1. 2.

nach der Peripherie zu erhalten. Auch Leber[1]) schildert einen Fall, an dem diess letztere zu beobachten war. Gewöhnlich jedoch reichen die myelinhaltigen Netzhautpartien nicht weiter als etwa $^1/_2$—1 Papillendurchmesser in die Netzhaut hinein.

Was die Form des weissen Flecks betrifft, so finden wir in den Beschreibungen die vielfältigsten Variationen angegeben. v. Recklinghausen (s. o.) fand eine Figur, die fast rechtwinklig gestaltet war, Mooren einmal eine kreisrunde. Bader berichtet von zwei Fällen, in denen ein vom Rand der Papille ausgehender, dünner Streifen opaker Substanz gegen die Macula lutea zog, und am inneren Rand derselben in dem einen Falle mit einer kugelförmigen (a bulbous end), in dem anderen mit einer lanzenähnlichen (a spear-shaped end) Figur abschloss.

Die Mehrzahl der Beschreibungen stimmte jedoch darin überein, dass die Figur, dem Laufe der Gefässe folgend, im Allgemeinen der Gestalt einer länglichen Pyramide zu vergleichen ist, deren ziemlich scharf abgegrenzte Basis dem Papillenrande anliegt, während die Spitze gegen den peripheren Teil des Augenhintergrundes sieht, und zwar ist dieselbe gewöhnlich nicht scharf begrenzt, sondern wie ausgefasert, so dass sie gewöhnlich als „büschel- oder flammenförmig“ bezeichnet wird. Der weisse Fleck schneidet entweder plötzlich ab, oder strahlt allmählich an Intensität abnehmend, in die Umgebung aus.

Diese letztere ist in der unmittelbaren Nachbarschaft der markhaltigen Sehnervenfasern immer vollständig

---

[1]) Leber, die Krankheiten der Netzhaut und der Sehnerven in Gräfe-Sämisch's Handbuch der Augenheilkunde. V. Band. S. 753.

durchsichtig, also aus normaler Netzhaut bestehend, was, wie besonders Soelberg-Wells[1]) hervorhebt, ein diagnostisch unterscheidendes Merkmal von Exsudaten in der Netzhaut ist, bei denen die anstossenden Parthien immer auch einen gewissen Grad von Opacität zeigen. Ausserdem kennzeichnet sich die Anomalie durch die charakteristische Zeichnung der weissen Flecke, welche die bündelweise Anordnung der Fasern erkennen lässt und besonders deutlich in den peripheren Parthien als feine, radiäre Streifung hervortritt.

Schliesslich ist noch als charakteristisch und diagnostisch wichtig das Verhalten der Gefässe zu erwähnen. Der Ursprung derselben ist deutlich und normal. Sobald sie aber in die markhaltige Parthie eintreten, so werden sie je nach ihrer oberflächlicheren oder tieferen Lage verschleiert oder stellenweise ganz verdeckt gesehen, und nur ganz oberflächlich gelegene Gefässe sind vollkommen deutlich wahrzunehmen, so lange sie nur von der dünnen Schicht markloser Fasern bedeckt werden, die nach Prof. Schmidt überall die markhaltigen überkleiden, während sowohl bei Retinitis gemeiniglich die Gefässe auf grösseren Strecken nicht in dem Grade verschleiert zu sein pflegen, als auch bei der Atrophie der Chorioidea unverändert erscheinen.

O. Becker[2]) hat zuerst im Jahre 1861 darauf aufmerksam gemacht, dass bei markhaltigen Sehnervenfasern

[1]) Soelberg-Wells, an abstract of a course of Lectures of the internat diseases of the eye as seen with the ophthalmoscope. Lancet. II. p. 40.

[2]) s. pg. 10. A. 1.

immer (d. h. in allen den Fällen, wo sie, wie es ja fast die Regel, direkt dem Sehnervenrande anliegen) eine der Ausdehnung der Anomalie entsprechende Vergrösserung des blinden Fleckes entsteht. Becker bekam bei einem von ihm beobachteten Falle nach vielen angestellten Versuchen constant dieselbe Figur und empfiehlt die Aufzeichnung des blinden Fleckes als ein diagnostisches Hilfsmittel, um die Lage der myelinhaltigen Parthie festzustellen. Becker führt weiter an, dass zur Sicherung der Diagnose der markhaltigen Sehnervenfasern ferner auch der Umstand zu verwerthen sei, dass bei ihnen im Gegensatz zu entzündlichen Erkrankungen nie Amblyopie auftrete — eine Behauptung, die jedoch, wie wir weiter unten sehen werden, wohl nicht durchgehends aufrecht erhalten werden könnte.

Durch die Untersuchungen Beckers angeregt, veröffentlichte Dönitz [1]) den Befund, der sich bei der Untersuchung seines eigenen markhaltige Fasern enthaltenden linken Auges und der Aufzeichnung des blinden Fleckes darstellte und ergab, dass der Mariotte'sche Fleck genau der vereinigten Figur der Papilla Nervi optici und des weissen Fleckes entsprach. Weitere Publikationen von Jäger und Soelberg-Wells bestätigen diese Angaben.

Sehstörungen kommen häufig verbunden mit markhaltigen Sehnervenfasern vor. Ob die Schwachsichtigkeit allgemein durch diese Anomalie bedingt ist, oder ob noch ein accidentelles Moment vorliegt, lässt sich begreiflicherweise nicht mit Sicherheit feststellen. Jedenfalls ist die

[1]) Dönitz, der Mariotte'sche Fleck bei markh. Nervenfasern der Netzhaut. Reichert u. Du Bois Archiv 1864. S. 741.

Möglichkeit, dass ausgedehntes Vorkommen von markhaltigen Sehnervenfasern, namentlich wenn sich die Ausbreitung bis in die Macularregion erstreckt, Sehstörung an und für sich bedingen, nicht von der Hand zu weisen. Aber nicht immer wird durch die Anwesenheit myelinhaltiger Parthien die Amblyopie hinreichend erklärt. So führt Leber einen Fall an, in dem die Anomalie in ausgedehnter Weise bestand, aber nach geeigneter Behandlung bei unverändertem Spiegelbefund rasch zurückgieng. Von einer gleichen Erfahrung berichtet Bader.

Dass jedoch Amblyopie sehr häufig vorkommt, lässt sich mit Zahlen beweisen. Mooren[1]) beobachtete bei 48 Fällen 22 Mal Amblyopie, Hirschberg ebenfalls in seinen beiden Fällen. Im Arch. méd. belg.[2]) findet sich auch ein Fall erwähnt, in dem Amblyopie bestand, so dass wir also, wenn wir die oben erwähnten Fälle von Becker und Bader (beschreibt im Ganzen 5 Fälle) hinzunehmen, in 56 Fällen 26mal Amblyopie finden. Bei dieser Berechnung sind diejenigen Fälle nicht in Betracht gezogen, bei denen sich keine Angaben über das Sehvermögen fanden, und diejenigen, bei denen die markhaltige Stelle in der Papille lag.

Häufig sind ausser der Amblyopie mit den markhaltigen Sehnervenfasern (die in vielen Fällen bestehende Myopie und Hyperopie lassen wir unberücksichtigt) noch andere Complikationen vorhanden, besonders im Bereiche der Netzhaut.

Bei den mir bekannt gewordenen 84 Fällen werden folgende Complikationen erwähnt:

[1]) Mooren, fünf Lustren ophthalm. Wirksamkeit.

[2]) Archive médicale belg. Sept. 1880. Anomalie congenitale de la retine.

Hyperästhesia retinae	5
Asthenopia	3
Retinitis	2
Neuro-retinitis	1
Abgelaufene Retinitis	1
Atrophia N. optici	1
Scotoma	1
Chorioiditis dissemin.	1
Glaskörpertrübungen	2
Strabismus	1
Hemeralopie	1
Cataracta congenita	2
Neuralgia N. V. mit Spasmus accomodationis	1
Summa	22
Rechnet man hiezu die	26 Fälle von
Amblyopie, so ergiebt sich,	48

dass von 84 Fällen von markhaltigen Sehnervenfasern nur 36 nicht complicirt waren.

Was überhaupt die Häufigkeit des Vorkommens der Anomalie betrifft, so sind nur wenige Statistiken vorhanden. Aus diesen geht hervor, dass dieselbe ziemlich selten beobachtet wird.

Mooren[1]) sah unter 100 000 Fällen von Augenerkrankungen 48 Mal markhaltige Sehnervenfasern, also unter 2083 Fällen 1 Mal. Alt[2]) führt an, dass unter 3873 Patienten, welche im Jahre 1876 die Knapp'sche Augenklinik

[1]) s. S. 8, A. 1.

[2]) Alt, klinischer Bericht über Knapp's Augenheilanstalt in New-York. Arch. f. Augen- u. Ohrenheilkunde VII. S. 383.

zu New-York besuchten, sich 5 Mal markhaltige Fasern fanden. Bayer[1]) in Prag sah unter 5000 Kranken 6 Mal markhaltige Sehnervenfasern.

Was nun schliesslich die Frage betrifft, ob die Anomalie als eine erworbene oder angeborene zu betrachten sei, so wird gegenwärtig wohl allgemein angenommen, dass dieselbe fötalen Ursprungs sei.

Frühere Beobachter lassen die Frage offen, z. B Virchow. Liebreich[2]) führt als für eine erworbene Anomalie sprechend den von Beckmann beschriebenen Fall an, bei dem (Patient war an Morbus Brightii gestorben) auf dem einen Auge markhaltige Sehnervenfasern, auf dem anderen dagegen Retinitis albuminurica gefunden wurde, hält aber ebensowohl als Becker die Anomalie „mit der grössten Wahrscheinlichkeit" für angeboren. Gräfe versichert, die Anomalie nie bei Kindern, E. v. Jäger sie nie bei Neugebornen gesehen zu haben, was jedoch bei der verhältnissmässig grossen Seltenheit der Anomalie nichts beweisen dürfte. Übrigens ist seither von Hirschberg ein Fall bei einem 10jährigen Mädchen beschrieben worden. Mooren wollte die Entstehung von markhaltigen Sehnervenfasern einmal beobachtet haben, in einer späteren Publikation teilt er jedoch mit, dass seine damalige Behauptung auf einem Irrtume der Diagnose beruht habe, und dass die vermeintlichen Sehnervenfasern nur Entwicklung von Bindegewebe gewesen seien, wie er sich durch wiederholte spätere genauere Untersuchungen überzeugt habe.

---

[1]) Bayer, kongenitale Bildungsfehler des Auges. Ärztl. Bericht des Krankenhauses zu Prag 1879.

[2]) Gräfe's Archiv IV. p. 300.

Unser gleich nachher zu beschreibende Fall I, bei dem zugleich eine Missbildung der Papille zu konstatieren ist, kann sich kaum anders als eine kongenitale Missbildung auffassen lassen.

Was nun die Entstehung der Missbildung betrifft, so ist darüber genaueres nicht bekannt. Eigentliche intraokulare Entwicklungsstörungen sind bisher in Verbindung mit markhaltigen Sehnervenfasern überhaupt nicht beschrieben worden.

Nachdem ich im Vorhergehenden das, was unsere Literatur über das Kapitel „Markhaltige Sehnervenfasern" bietet, im Zusammenhange wiedergegeben habe, gehe ich nun zur Beschreibung von vier Fällen von markhaltigen Sehnervenfasern über, von denen Fall I ein besonders hervorragendes Interesse bietet.

Die verständliche Beschreibung dieses Falles, der merkwürdige und verwickelte ophthalmoskopische Verhältnisse bietet, war eine äusserst schwierige; ich fühle mich Herrn Privatdozent Dr. Eversbusch für seine freundliche Unterstützung bei derselben und bei Erklärung des Befundes, sowie für die Anfertigung der zum Verständnis beigefügten Skizze zum lebhaftesten Danke verpflichtet.

Fall I.

Anamnese:

J. P., 16jähriges Mädchen aus München.

P. war immer gesund gewesen und hat bis vor drei Jahren, wo sie in eine Arbeitsschule eingetreten ist, nicht bemerkt, dass die Sehkraft ihres rechten Auges schwächer sei als die ihres linken. Erst seit sie sich angestrengter mit feinen Handarbeiten beschäftigt, fiel ihr dies auf. Ausserdem litt sie seit dieser Zeit an häufigem Thränen

des rechten Auges, hatte jedoch niemals Schmerzen in demselben.

Wie eine Untersuchung der Mutter der P. ergiebt, ist dieselbe auf beiden Augen kurzsichtig, links in höherem Grade (ca. 4—5 Dioptrien) als rechts (ca. 3 Dioptrien). Beiderseits ein etwa $^1/_5$ Papille breiter Conus. Macula lutea ect. frei von Veränderungen. Der Vater, welcher vor $^3/_4$ Jahren an einer Pneumonie starb, soll stets gut gesehen haben.

Status praesens vom 18. Februar 1884.

Bei der medianen Stellung des linken Auges ist an dem rechten Auge nur eine leichte Abweichung nach aussen und oben hin, etwa um $1^1/_2$—2 Mm. bemerkbar. Diese Ablenkung des rechten Auges tritt noch etwas stärker hervor, wenn die P. einen Gegenstand fixiert (Finger auf 3 Zoll Entfernung).

Wird das linke Auge von dem Sehakte ausgeschlossen, so dreht P. das rechte sehr stark nach einwärts, so dass der mediale Cornealrand nur etwa 3 Mm. von der Caruncula lacrymalis entfernt bleibt.

Steht das rechte Auge annähernd in der Mittellinie, so werden die vorgehaltenen Finger am besten erkannt, wenn sie von aussen her hingehalten werden, ungefähr in einem Winkel von 45^0 zu der Linie, die man sich durch den Mittelpunkt der Cornea und des Opticuseintritts gelegt denken kann.

P. sieht demgemäss die Gegenstände excentrisch mit der inneren Netzhautparthie.

Die Schielablenkung bleibt bei Bewegungen des vollständig gesunden linken Auges immer die gleiche. Von dem

gemeinschaftlichen Sehakte ist das rechte Auge ausgeschlossen.

Das linke Auge ist in jeder Hinsicht normal. Sehschärfe = $\frac{6}{6}$. Schweizer 0,3 wird geläufig in 12—42 Cm. gelesen. Die ophthalmoskopische Untersuchung ergiebt emmetropische Refraktion, Augenhintergrund normal. Farben- und Licht-Sinn gut entwickelt. Dagegen ist das Sehvermögen des rechten Auges bedeutend herabgesetzt. Finger werden excentrisch in 3 Metern Entfernung erkannt. Von der grössten Druckprobe werden auch bei stärkster Annäherung weder Buchstaben noch Punkte erkannt. Farben- und Lichtsinn erhalten. Konkavgläser verbessern nicht.

Die Gesichtsfelduntersuchung war durch die excentrische Fixation in hohem Grade erschwert. Jedoch gelang es uns durch wiederholt angestellte Versuche die P. derartig einzuschulen, dass sie, trotzdem sie in ihren centralen Teilen die Perimeterkugel nicht deutlich zu erkennen vermochte, gleichwohl das Auge so zu stellen verstand, als ob sie gerade mit der Stelle des schärfsten Sehens den Fixirpunkt betrachte. Die mediane Stellung des Auges wurde immer von einem Dritten kontrolliert. Trotzdem müssen wir zugeben, dass unsere Gesichtsfeldaufnahme absolute Genauigkeit nicht beanspruchen kann, indem die Angaben über die Erkennung der Stellung der Perimetermarke nicht immer übereinstimmend ausfielen, und in denselben Differenzen von ad maximum 5—10 Graden konstatiert wurden. Gleichwohl liess sich als brauchbares Resultat der Gesichtsfeldmessung doch das feststellen, dass eine Retinalperception nur in den peripheren Teilen stattfand, und zwar war die räumliche Ausdehnung in der temporalen Gesichtshälfte eine wesentlich grössere, wie in der

nasalen. Der Übergang dieser beiden in ihren Breitendimensionen auffällig verschiedenen Parthien nach oben und unten fand in allmähliger Weise statt.

Hinsichtlich der Grössenverhältnisse der beiden Augen macht es den Eindruck, als ob das rechte Auge etwas stärker prominiere als das linke. Eine Anomalie in der Weite und Höhe der Lidspalte, sowie in der Form des Augenbrauenbogens, in der knöchernen orbitalen Umrandung ist nicht vorhanden. Äusserlich sind an dem rechten Auge keine weiteren Veränderungen bemerkbar.

Die Hornhaut ist normal gewölbt; die Iris im Allgemeinen von gleicher Pigmentierung wie links, bräunlich; im oberen inneren Irisbezirke eine unregelmässige, ca. 3 Stecknadelkopf grosse, trapezoide, dunkelbräunliche Pigmentierung. Dieselbe erstreckt sich nahe vom Pupillarrande bis zum Skleralrande.

Die Linse ist frei von Trübungen, dagegen sind im Glaskörper anscheinend in den mittleren und weiter rückwärts gelegenen Parthien mehrere intensiv glitzernde, zum Teil korkzieherartig gewundene, fadenförmige Trübungen vorhanden, welche sich anscheinend aus einem gemeinschaftlichen Knotenpunkte entwickeln. Dabei gewahrt man noch, dass einige dieser zart filamentösen Trübungen durch feine Zwischenbalken von gleicher Farbe, wie die Hauptstränge mit einander anastomosieren, wodurch das Ganze das Aussehen eines Netzwerkes bekommt. Dieser ganze Komplex von, wie gesagt, das Licht stark reflektierenden Opazitäten zeigt sehr lebhafte exkursive Bewegungen.

Es ist fernerhin zu bemerken, dass dieses ganze Convolut von Trübungen in dem Teil des Glaskörpers suspendiert ist, welcher propapillär und in den abhängigen Teilen

liegt. Diese Trübungen treten am deutlichsten hervor, wenn man das Spiegellicht auf die weiter nachher zu beschreibende, intensiv weiss schillernde Retinalparthie fallen lässt.

Trotz der Nicht-Korrektion durch Konkavgläser ist der myopische Untersucher (braucht 4,5 Dioptrien) erst bei Anwendung stärkster Konkavgläser (16 D.) im Stande, den Augenhintergrund deutlich zu erkennen.

Bei der Untersuchung im umgekehrten wie im aufrechten Bilde sucht man zunächst vergebens nach einer Papille. Ebenso fehlt jede Andeutung einer Lamina cribrosa und einer physiologischen Excavation. Auch ist auf den ersten Blick nicht ersichtlich, woher die in den peripheren Teilen der Netzhaut verlaufenden Gefässe ihren Ursprung nehmen. Richtet man den Blick dahin, wo sich normalerweise die Papille finden sollte, so nimmt man einen dreieckigen Ausschnitt wahr, welcher unzweifelhaft die Ursprungsstätte der Netzhautelemente ist. Die ausserordentlich schwierige Beschreibung wird wesentlich durch die beigefügte Zeichnung unterstützt.

Bei genauerer Betrachtung in dem aufrechten Bilde und bei Einschaltung eines Glases von 15—16 D. stellt sich nun die der Papille entsprechende Parthie in folgender Weise dar:

Der Sehnerveneintritt hat die Form eines unregelmässigen Dreiecks, dessen Basis (c) in der Horizontalen liegt; die beiden (nasalen und temporalen) Seiten (a und b) derselben gehen bogenförmig in einander über. Die Winkelbildung ist nur deutlich an den beiden Endpunkten der Grundlinie ausgesprochen, die mit den Seiten einen fast rechten Winkel bilden. Jedoch sind die Begrenzungslinien

des Dreiecks keine geraden, sondern es ist sowohl die Grundlinie nach unten etwas konkav geschwungen, wie auch die äussere und mediale Begrenzungslinie des Dreiecks bogenförmig ist. Dabei ist zu bemerken, dass eigentlich kein direkter Übergang des medialen Konturs in den lateralen stattfindet, sondern es schiebt sich gleichsam der obere Teil der medialen Seite des Dreiecks über den entsprechenden der temporalen Grenzlinie hinüber, so dass infolge dieser Überkreuzung der beiden Begrenzungslinien oben ein unregelmässiger, winkliger Raum entsteht, welcher seine Spitze eben an der Stelle findet, wo die beiden Linien in einander übergreifen (bei a). Die über die temporale Seite des Dreiecks übergreifende obere Fortsetzung der medialen Seite lässt sich auch noch über den dreieckigen Ausschnitt hinaus temporalwärts als ein lichter Schatten bis zu dem Punkte d verfolgen.

Es mag noch hervorgehoben werden, dass die Begrenzungslinien am schärfsten ausgesprochen sind an dem unteren Teil der medialen Seite. Es macht hier den Eindruck, als ob der Rand scharf zugespitzt sei, und gleichsam den Kontur eines Vorhanges bilde, welcher über Gebilden gelagert ist, die sich in der Tiefe hinter dem medialen Begrenzungskontur befinden, und welcher also einen Teil des Papillengrundes dem Blick entzieht, — eine Vermutung, welche darin eine Stütze findet, dass die sich nach oben und gegen die Nasalseite zu anschliessende Retinalparthie in ziemlicher Ausdehnung dunkler schattiert ist, ferner in dem eigentümlichen Verhalten der Gefässe, auf das wir später zurückkommen werden.

Auch der untere Begrenzungskontur (c) ist ziemlich deutlich ausgesprochen, und ebenso der äussere (b), welcher

eine etwas wellige, leicht geschwungene Konfiguration hat. Der untere Kontur springt dadurch sehr markiert hervor, dass zwischen ihm und einem ungefähr parallel mit ihm verlaufenden feinen Gefässe ein scharfer, weisser Saum verläuft (w); dieser letztere spitzt sich an dem temporalen Ende der Grundlinie scharf zu, um sich dort völlig zu verlieren.

In diesem unregelmässigen, dreieckigen Hohlraum nimmt man zunächst in dem unteren medialen Winkel (β) eine feine, zart gestreifte, grau-weiss aussehende Fläche (r) wahr, welche wie eine schiefe Ebene von der unteren Begrenzungskontur nach oben und innen hinzieht. Diese Fläche besitzt, wie aus der Zeichnung ersichtlich, ihre grösste Ausdehnung an der Grundlinie des Papillardreieckes, deren mediale $^4/_5$ sie reichlich einnimmt. Nach oben und aussen wird die Grenze dieser Fläche durch eine scharf konturirte Linie gebildet, welche mit dem horizontalen Dreieckskontur einen Winkel von etwa 40° bildet. Diese Grenzlinie zieht also von dem mehr temporal gelegenen Teil der Dreiecksgrundlinie nach oben und innen und lässt sich hier bis etwas oberhalb des Halbierungspunktes der nasalen Dreiecksseite hin verfolgen; der Kontur derselben ist im allgemeinen sehr scharf, nur in dem der Grundlinie anstossenden Teil etwas verwischt.

Diese schiefe Platte besitzt eine ausgesprochene dichte, zarte Streifung, deren Richtung parallel mit der vorbeschriebenen Grenzlinie verläuft; sie setzt sich direkt in die an die untere Dreiecksseite anstossende Retinalparthie fort, so dass man den Eindruck gewinnt, als ob die nach unten ausstrahlenden markhaltigen Sehnervenfasern ihren Ursprung unmittelbar aus der schiefen Fläche nähmen. Die Vorder-

fläche der schiefen Platte scheint dabei auch einen Winkel zu bilden mit dem überhängenden medialen Rande in der Art, dass die Spitze des Winkels in der unteren inneren Kante des Papillardreieckes gelegen ist und zwischen dem annähernd vertikal bez. frontal gestellten „Vorhang“ und der Vorderfläche der schiefen Platte ein der Winkelgrösse entsprechender Zwischenraum entsteht, der sich, wie schon bei der Beschreibung der nasalen Dreiecksseite erwähnt wurde, hinter dieser nach oben und nasalwärts fortzusetzen scheint. Denn nur bei dieser Annahme lässt sich die grauliche Färbung verstehen, welche die an die mediale Dreiecksseite anstossende Retinalparthie charakterisiert.

Für diese Fortsetzung der sichtbaren, gleich nachher zu beschreibenden Papillargrube nach oben und innen spricht weiterhin das Verhalten der aus derselben herauskommenden Gefässe, auf welche nach Beschreibung des Papillarbildes zurückgekommen werden soll.

Auch die oben erwähnte, unregelmässig dreieckige, schwarzbräunliche Pigmentplatte liegt ebensowenig, wie die schiefe „Fläche“ in einem Niveau mit dem an sie anstossenden, temporalen Rand des Papillartunnels. Vielmehr überzeugt man sich bei längerer Betrachtung immer mehr, dass dieselbe mit der frontalen Ebene, welche man sich durch die Ränder des Dreiecks gelegt denken kann, einen nach Innen offenen Winkel bildet, so dass also die Pigmentplatte schief nach Hinten und Innen zieht. Dieselbe scheint sich hinter der schwächer konturirten Begrenzungslinie der schiefen Ebene noch eine kleine Strecke nach abwärts fortzusetzen. Ihre räumliche Ausdehnung ist aus der Zeichnung ersichtlich.

In den unregelmässig dreieckigen Zwischenraum, welcher

nach unten und nasal von der beschriebenen Grenzlinie der schiefen Ebene, nach oben von dem oberen Segmente der temporalen Papillardreiecksseite begrenzt wird und temporal von der nahezu vertikal verlaufenden Grenzlinie der Pigmentplatte, schiebt sich nun keilförmig von hinten und oben her ein membranartiges Gebilde ein, welches in dem der Pigmentplatte zunächst liegenden Teil ein mehr oder weniger hellweissliches, in dem übrigen ein mehr graubläuliches Aussehen hat. Diese Membran kleidet die Papille gleichsam als Hinterwand aus. Auch sie scheint sich noch in die mutmassliche Fortsetzung des papillaren Grundes nach oben und innen weiter hinzuziehen.

Der Papillarbeschreibung ist noch hinzuzufügen, dass die Randteile des Papillardreieckes, sofern nicht stärkere Bewegungen der propapillär gelegenen Glaskörpertrübungen eine genaue Einstellung mit dem Refraktionsspiegel erschweren, von dem Untersucher mit — 4,5 Dioptrien am deutlichsten bei Zuhilfenahme eines Glases von — 14—15 D. erkannt werden, wogegen die im Grund gelegenen Partieen sowohl des rückwärtigen Teils der schiefen Ebene, wie auch des medialen Abschnittes der bräunlichen Pigmentplatte, als auch endlich die beschriebene Hinterwand ein etwas stärkeres Konkavglas (16—17 D.) erheischen. Hierdurch wird mit Sicherheit bewiesen, dass zwischen den Grenzen des Papillardreieckes und der von diesen eingeschlossenen Gebilde ein Niveau-Unterschied vorhanden ist, wenn auch die einzelnen Tiefenverhältnisse wegen der vorhandenen Glaskörpertrübungen mit absoluter Sicherheit sich nicht bestimmen lassen.

Die merkwürdige Gestaltung des Sehnerveneintritts lässt sich wohl nicht unpassend mit dem Eingang eines

Tunnels vergleichen, der sich nach oben, hinten und nasalwärts hinzieht. Aus diesem „Tunnel“ treten nun folgende Gefässe aus:

Zunächst aus dem unteren, inneren Winkel des Dreiecks ein ziemlich stark kalibrirtes Gefäss (f). Dasselbe zieht, dem Winkel zu allernächst gelegen, fast gerade nach abwärts, um schon nach einem Verlaufe von einem Papillenhöhen-Durchmesser sich in dem die Papille umgebenden markhaltigen Gewebe zu verlieren. Gleich in der inneren Kante des Winkels entsendet dasselbe nach innen einen zarten Nebenast (g). Dabei nimmt man deutlich wahr, wie sich dieses Ästchen (g) von dem Hauptstamme nahezu unter einem rechten Winkel abbiegt und sich dabei gleichsam um die überhängende Ecke herumschlängelt. Aber auch dieser Nebenast taucht schon nach einem Verlauf von etwa $^1/_3$ Papillenhöhen-Durchmesser in dem weisslichen Gewebe unter. Von diesem Hauptstamme (f) scheint auch das Gefäss (e) abzustammen, dessen schon wegen seines intensiv weissen Saumes bei der Besprechung der unteren Papillargrenze erwähnt wurde. Die Dicke desselben beträgt ungefähr $^1/_3$ des Kalibers von f. Es lässt sich diess mit absoluter Sicherheit jedoch nicht feststellen, da sich zwischen die äussere Seite des Hauptgefässrohres (f) und den betreffenden, nahezu horizontal verlaufenden, dünneren Ast (e) ebenfalls ein nahezu vertikal nach unten ziehender intensiv weisser Streifen einschiebt. Dieses Gefäss (e) verliert sich etwas nach aussen von dem temporalen Ende der Dreiecks-Grundlinie ebenfalls spurlos in dem weissen Gewebe.

Dicht neben dem Gefässe f kommt unter dem überhängenden, temporalen Rande ein weiteres, fast noch stärker

kalibrirtes Gefäss (i) heraus, welches mehr schräg nach unten und aussen verläuft. Es ist schon in seinem papillären Verlaufe bald verschleiert und taucht auch auswärts von dem bogenförmig horizontal verlaufenden Gefässe (e) nur als ein unregelmässig begrenzter, rother Strang auf. Es sendet ebenfalls einen schwachen Seitenast (k) nach unten und Innen hin. Auch dieser ist gleich dem Hauptaste i in dem grössten Teile seines Verlaufes durch überliegendes, weissliches Gewebe verschleiert.

Nach oben kommen aus dem durch das Übereinanderschieben der medialen und temporalen seitlichen Dreiecksgrenzen gebildeten Schlitze zwei Gefässe (l, m), die anfänglich dicht neben einander verlaufen, dann aber divergieren und schliesslich ebenfalls in dem Netzhautgewebe untergehen. Auch bei diesen Gefässen erhält man den Eindruck, als ob die Stelle ihres wirklichen Ursprungs von der an die nasale Papillargrenze anstossenden Gewebsparthie überlagert sei. An dem oberen Gefässstück lässt sich nicht weit von seiner scheinbaren Abgangsstelle ein nach oben und temporal ziehendes Ästchen erkennen, das sich jedoch bald der Beobachtung entzieht.

Endlich kommen noch zwei kleinere Gefässe (n, o) in der Papille zum Vorschein, von denen das eine (n) dicht neben dem Hauptgefässe i entspringt und im leichten Bogen die Mitte der Papille, die schiefe Ebene, die Hinterwand und die Pigmentplatte überbrückend, die Papille verlässt, bald nur mehr schattenhaft wahrzunehmen ist, um bald gänzlich sich zu verlieren. Ein zweites, etwas dickeres (o) entspringt aus dem unteren Teil der weissen Platte, zieht parallel mit dem unteren Rand des Dreiecks über die Pigmentplatte hinweg und verliert sich, kurz nach-

dem es den temporalen Rand des Dreiecks überschritten hat.

Neben diesen deutlich sichtbaren Gefässen tritt an der den medialen Rand des Papillardreieckes sich anschliessenden schattenhaften Zone angedeutet, ein nahezu konzentrisch mit demselben nach oben hinziehendes Gefäss auf, über dessen Kalibrirungsverhältnisse eben wegen seiner tiefen Lage bestimmtes sich nicht aussagen lässt. Dasselbe ist etwas oberhalb der oberen Grenze des Papillardreiecks dem Blick vollständig entzogen; es entsendet auf halbem Wege lateral (beziehungsweise medial) einen Nebenast ab.

Die Fortsetzungen (beziehungsweise deren Verzweigungen) der bisher geschilderten Papillargefässe lassen sich zumeist direkt nicht verfolgen. Es unterliegt jedoch keiner Schwierigkeit, die zahlreichen aus der markhaltigen Parthie nach allen Richtungen in die Peripherie austretenden Gefässe in eine Beziehung zu den aus der Papille auftauchenden Gefässen zu bringen. Es muss indessen noch hervorgehoben werden, dass diese in dem peripapillären Netzhautbezirke verlaufenden Gefässe bald mehr bald weniger deutlich zutage treten. Es wechseln Gefässstücke, die offenbar mehr der Limitans retinae interna näher gelegen sind, mit Stücken ab, die weiter entfernt von der inneren Grenzmembran der Netzhaut verlaufen. Eine genaue Unterscheidung darüber, welche von diesen Gefässen venösen, welche arteriellen Ursprungs sind, liess sich trotz wiederholt darauf gerichteter aufmerksamer Untersuchung mit Sicherheit nicht geben. Die sonst in dieser Beziehung brauchbaren Kriterien des centralen Gefässreflexstreifens fehlten vollständig und ebenso sind die Farbenunterschiede

in den einzelnen Gefässstücken zu wenig ausgesprochen, als dass man darauf eine Klassifizierung der betreffenden Verästelungen in venöse und arterielle Verzweigungen gründen könnte, noch sind die Kaliberverhältnisse brauchbar. Dennoch dürfte man vielleicht nicht irre gehen, wenn man die an dem unteren inneren Winkel des Dreiecks austretenden beiden Hauptgefässe in ihren respektiven Verbreitungen das eine als Vene, das andere als Arterie auffasste. Und ebenso kann die Deutung der aus dem oberen Papillarschlitz herauskommenden Gefässe als je einer Vene und Arterie kaum einer Schwierigkeit unterliegen. Das die Papille quer durchsetzende, feine Gefäss dürfte wohl ein Abkömmling des benachbart gelegenen nach unten und aussen ziehenden Hauptgefässes sein.

Was die Gefässverbreitung selbst anlangt, so ist immerhin das wohl bemerkenswert, dass noch am deutlichsten eine direkte Beziehung zu den retinalen und papillaren Verästelungen ersichtlich ist an je zwei Hauptvenen und -Arterien, welche nach aussen oben, beziehungsweise nach aussen unten ziehen, und wie aus der Zeichnung ersichtlich ist, im wesentlichen zur Macula lutea konzentrische Verlaufsrichtung einschlagen.

Zur Beschreibung der die Papille umgebenden Gewebsparthie übergehend, brauchen wir nur einige Worte noch hinzuzufügen.

Sehr schön ausgeprägt ist die feine radiäre Streifung, welche namentlich in den unteren inneren, den medialen und den oberen inneren Regionen ausgesprochen ist. Die Richtung der radiären Streifen entspricht den genannten Regionen in der Art und Weise, dass die nach unten innen hinziehenden Fasern zumeist nach unten und innen hin nun auch in den

übrigen Regionen in mit dem Abschnitte gleichnamiger Richtung verlaufen. Weniger deutlich ausgesprochen ist der Faserverlauf in den Bezirken, welche sich nach aussen oben und nach aussen unten hin von der Papille ziehen. In den letzten Bezirken, die gleichsam die regio macularis umgürten, tritt dagegen der Verlauf der einzelnen Fibrillen in überraschend schöner Weise an den temporalen Enden derselben hervor. Hier sieht man, wie von oben und von unten zahlreichste, feine Ausläufer der markhaltigen Parthie, zumeist ziemlich parallel in der Weise nach abwärts, beziehungsweise nach oben ziehen, dass sich die beiderseitigen Enden fast berühren. Je näher der eigentlichen Macula lutea, desto stärker streben die einzelnen Fibrillen gerade nach abwärts, bez. gerade nach aufwärts. In der von der markhaltigen Parthie fest umschlossenen Regio macularis ist zunächst die stärkere Lichtung und Verschiebung des Pigmentepithels, bez. der Chorioidea selbst auffällig. Während die direkt an die markhaltige Parthie anstossende Chorioidealzone derartig gelichtet ist, dass man das eigentliche Chorioidealstroma und die in ihm verlaufenden grossen Gefässe ohne Mühe erkennen kann, ist an den zentralen Teilen eine dichtere Anhäufung von Pigment zu gewahren. Schon in der Farbe giebt sich diess ungleiche Verhalten von den dem Zentrum, der Regio macularis und den der Peripherie entsprechenden Teilen kund, indem die letzteren ein hellgelbes Kolorit, die ersteren ein mehr dunkelbräunliches zeigen. Diese Veränderungen des chorioidealen Gewebes in der Pigmentepithelschicht in der Regio macularis treten um so deutlicher hervor, als sowohl in dem direkt nach aussen an die Regio macularis anstossenden chorioidealen Bezirke (die enge Passage, welche

von den oberen, bez. unteren Enden der markhaltigen Parthie noch freigelassen ist) die Architektonik der Chorioidea (Vaskulär- und Intervaskulär-Räume) in normaler Weise ausgesprochen ist.

Die Ausdehnung der markhaltigen Parthie ist sehr beträchtlich. Dieselbe erstreckt sich nach allen Seiten weit in die Peripherie. Während medial und gerade nach oben und nach unten die markhaltige Parthie ein mehr flammiges Aussehen hat, und der Übergang in die normalen Netzhautparthien in feinstreifiger Weise erfolgt, sehen wir die macularwärts ziehenden Parthien, sowohl in ihren Grenzen gegen die Mac. lutea, wie auch gegen die peripheren Netzhautparthien in mehr unvermittelter Weise erfolgen. Was noch die Farbe der markhaltigen Parthie anlangt, so ist dieselbe nicht gleichmässig eine weisse, sondern sie nähert sich vielfach einem Grünlich-weiss, dem sich an einzelnen Stellen, namentlich gilt diess für die nach oben und aussen an die äussere Dreiecksseite anstossenden Parthie, ein graulicher Farbenton beimengt. Der Farbe des an die mediale Dreiecksseite anstossenden Bezirkes wurde schon gedacht.

Wenn wir es wagen, den vorbeschriebenen, in seiner Art wohl einzigen Fall einer Deutung zu unterziehen, so sind wir uns dabei voll und ganz der grossen Schwierigkeiten, welche ein solches Unternehmen bietet, bewusst. Wenngleich die Einzelheiten des Spiegelbefundes in der denkbar gründlichsten Weise festgestellt worden sind, sonach ein Zweifel in der ophthalmoskopischen Diagnose selbst in ihren feineren Einzelheiten nicht mehr bestände, so ist es angesichts der Thatsache, dass entsprechende anatomische Untersuchungen bis jetzt nicht vorliegen, auch

sonst keine ophthalmologischen Analogien dargeboten sind, angezeigt, sich über die Deutung des Befundes in reservierter Weise auszusprechen.

Damit die regelrechte Umbildung der primordialen Augenblase in die sekundäre und dieser wiederum in den definitiven Zustand des Auges erfolgen kann, muss die Wachstumsintensität der den ganzen Einstülpungsprozess der primären Augenanlage bedingenden Abkömmlinge des Mesoderms (Art. centr. ret.) durchaus der Entfaltung der zur Einstülpung gelangenden Teile des Opticus-Stieles und der Retina nebst Pigmentepithellage proportioniert sein. Ist diess der Fall, so kommt es zum Verschluss der Fötalspalte, und damit ist sowohl für den Opticus als auch für den hinteren Augapfelabschnitt die wichtigste Vorbedingung für die Weiterausbildung erfüllt. Aber auch während dieser muss die Entwicklung der beiden oben erwähnten Faktoren eine proportionale sein, da jedes Überwiegen des Wachstums in der einen oder anderen Richtung eine Störung des normalen anatomischen Aufbaus zur Folge haben muss.

Diess gilt auch für den Opticus-Stiel, der auch nach Vollendung des Einstülpungsvorgangs eine ganze Reihe wichtiger Veränderungen durchzumachen hat, von denen wir besonders die Bildung der Nervenfasern, die weitere Ausbildung der Zentralgefässe, den Aufbau der Lamina cribrosa, sowie die Differenzierung der Nervenscheide hervorheben.

Für die Deutung unseres Falles ist von besonderer Wichtigkeit die Thatsache, dass die Entwicklung der eben aufgeführten Teile des Opticus-Stieles ziemlich unabhängig von einander erfolgt, was insbesondere von den Nervenfasern und den Zentralgefässen gilt. Bei der Bildung der

Lamina cribrosa kommt noch hinzu, dass das Flechtwerk derselben im Vergleich zur Zeit des Schlusses der Opticusrinne und der Entstehung des Sehnerveneintritts sehr spät auftritt.

Für die Zeit, in welcher der Schluss der Augen- und Sehnerven-Spalte erfolgt (wo also eine Lamina cribrosa noch nicht existiert) spielen bei der Ausgestaltung des Bulbus, soweit es wenigstens die Nerven- und Augenspalten angeht, zwei Kräfte eine Rolle: einerseits der Wachstumsdruck der Kopfplatte und andrerseits der diesem entgegenwirkende Druck von Seiten des Glaskörpers, der intraokuläre Druck. Und zwar prävaliert schon unter normalen Verhältnissen für den Bulbus der letztere über den ersteren, während für die Weiterentwicklung des Opticusstieles der Druck der Kopfplatte das Übergewicht hat.

Sobald nun die ausdehnende Wirkung des Glaskörperdruckes auch auf das distale Ende des Opticus-Eintrittes stattfindet, indem der intraokuläre Druck absolut überwiegt oder relativ im Verhältnis zum Wachstumsdruck der Kopfplatte, muss notwendig eine Störung der natürlichen Entwicklungsverhältnisse eintreten. Tritt ein solches Missverhältnis ein, nachdem die Opticusrinne schon definitiv geschlossen ist, so kann eine Missbildung eintreten, wie sie wohl in unserem Falle vorliegt. Das in den unteren Teilen des Opticus-Querschnitts gelegene Zentralgefässlager, das zu dieser Zeit noch, wie es Manz (Virch. Arch.) bezeichnet, eine „fremde Einlage“ ist, wird von den es von den Seiten und von oben umgebenden peripheren Opticus-Schichten so abgedrängt, dass zwischen ihm und den Opticus-Randpartheien ein sich nach hinten verjüngender trichterförmiger Raum entstehen musste. Ebenso mussten die Grössenver-

hältnisse des chorioidealen und skleralen foramen N. opt. bedeutender sich entwickeln. Der Zeitpunkt dieser Entwicklungsstörung fällt entweder in eine Phase, in welcher von einer Lamina cribrosa überhaupt noch keine Spur bestand, oder man muss annehmen, dass ihre Weiterentwicklung frühzeitig gehemmt wurde.

Unter Zugrundlegung dieser Hypothese würde nun auch die exzessive Entwicklung der markhaltigen Sehnervenfasern eine ungezwungene Erklärung finden. Für die Differenzierung in markhaltige und marklose Nervenfasern ist die reguläre Entwicklung der Lamina cribrosa sicherlich nicht belanglos. Das Fehlen derselben oder auch eine nur rudimentäre Entwicklung derselben wird somit seinen Einfluss dahin ausüben müssen, dass nachdem der bildungshemmende Faktor, der in der Lamina cribrosa als solcher für die Nervenfibrillen gelegen ist, in Wegfall kommt, diese nervösen Elemente sich in ihrer ursprünglichen Form auch in der Retina frei und ungezwungen entwickeln können. So würde es wohl verständlich sein, dass reichlich ein Drittel des ganzen Netzhautarreals von markhaltigen Parthieen eingenommen ist. Die konzentrische Anordnung der um die Macula lutea ausstrahlenden Nervenfibrillen hat übrigens auch insofern ein histiologisches Interesse, als dadurch auch ophthalmoskopisch die von Michel vor mehreren Jahren beschriebene Anordnung der Nervenfasern der perimakulären Zone auf das evidenteste erwiesen ist.

In unserem ophthalmoskopischen Bild entspräche nach dem Vorgehenden also der Papillenhohlraum und seine tunnelartige Fortsetzung nach hinten und Innen dem durch den intraokulären Druck erzeugten trichterförmigen Raum zwischen dem Gefässlager und den Opticus-Randparthieen.

Diese werden in unserem Spiegelbilde durch die in der Beschreibung als „Hinterwand“ bezeichnete Parthie repräsentiert. Nun wären nur noch zu deuten die überhängende nasale Wand und die Pigmentplatte.

Was die erstere anbelangt, so könnte man wohl, ohne irre zu gehen, dieselbe als durch eine Supertraktion der Aderhaut entstanden denken. Die Annahme dieser Möglichkeit der Überziehung der Aderhaut wäre um so einladender, als man die bräunliche, unregelmässig dreieckige Pigmentplatte als eine Art Homologon der Retraktionssichel betrachten könnte, wobei allerdings ungewöhnlich ist, dass dieselbe entgegen der sonstigen extrapapillären Lage im Gebiete des Sehnerveneintrittes liegt. Diese Schwierigkeit ist jedoch beseitigt, wenn wir die Herüberziehung des for. chorioid. opt. und damit auch die Entstehung der Kurzsichtigkeit in das intrauterine Leben verlegen, diese letztere also als eine congenitale ansehen. Denn behalten wir im Auge, in welchem Entwicklungsstadium sich das distale Ende des Opticus befand, als der Langbau entstand, so konnte die Entwicklung desselben höchstens bis zur Schliessung der Opticusrinne gediehen sein, also bis zu einem Stadium, in welchem der Sehnervenquerschnitt noch weit von seiner definitiven Form entfernt war und Formverschiebungen oder Vergrösserungen desselben auf Kosten der Nachbarteile (Chorioidea und Sklera) leicht ausgesetzt war. Durch den intrauterin entstandenen Langbau würde sich auch die Schrägstellung der Papille erklären, ebenso das scharfwinklige Abbrechen des von der inneren Dreiecksseite abziehenden Gefässes g.

Die Veränderungen der Chorioidea in der regio macularis, sowie die Glaskörpertrübungen könnte man als Er-

gebnis einer intrauterinen Chorioretinitis centralis ansprechen, wie solche bei den höheren Graden der Kurzsichtigkeit nicht so sehr selten sind. Damit wäre auch die mangelhafte Funktion der zentralen Netzhautparthieen erklärt.

Die congenitale Myopie kann ohne Zweifel postfötal noch eine Steigerung erfahren haben, wobei wir allerdings von der Hand weisen müssen, dass die Akkomodations- und Konvergenz-Anstrengungen oder die Schwachsichtigkeit ein beeinflussendes Moment gewesen sein könnte, da ja nach der Aussage der Patientin die ganze Sehleistung von dem linken Auge besorgt wurde.

Im Nachfolgenden möchte ich noch einige in der Münchener Universitäts-Augenklinik zur Beobachtung gekommene Fälle von markhaltigen Sehnervenfasern, die geringeres Interesse bieten, kurz mitteilen.

Fall II.

Gr., Peter, 65j. Austräglер, München.

P. will in seiner Jugend immer gut gesehen haben; erst seit einem Vierteljahre bemerkt er, dass seine Sehkraft rasch abnimmt. Besonders Abends und Morgens will P. schlecht sehen. — Sonst hat P. keine Klagen.

Status praesens vom 24. II. 84.

Leichte Ptosis der beiden oberen Lider. Auf beiden Augen ein Gerontoxon, das besonders an dem oberen Rand der Peripherie deutlich ausgesprochen ist.

Cataracta incipiens auf beiden Augen. P. hat auf dem rechten Auge S $= \frac{5}{6}$, links $= \frac{2}{6}$. Presbyopie rechts + 2,5 Dioptrien, links verbessern Konvexgläser nicht.

Erleuchtet man den Hintergrund des linken Auges, so zeigt sich die Papille von normalem Aussehen, die physiologische Excavation ist hier stark ausgesprochen. Die Gefässe entspringen mehr auf der nasalen Seite, und es lassen sich die Arterien von den Venen gut unterscheiden.

Richtet man im aufrechten Bilde den Blick etwas nach aufwärts von der Papille, so fällt durch einen schmalen Chorioidealsaum von ihr getrennt, ein weiss schillernder Fleck auf, der gegen die ihn umgebende normal pigmentierte Chorioidea grell absticht. Dieser Fleck hat im Allgemeinen die Form eines Vierecks, die kleinste Seite derselben liegt an der Papille, etwa $^1/_5$ ihrer Peripherie einnehmend. Die beiden von dieser Linie etwa in einem Winkel von 135° abgehenden Seiten verlaufen ziemlich in gerader Linie; die temporale Seite ist von einer starken nach oben ziehenden Vene begrenzt, während hart an der nasalen Seite, noch im Bereiche der markhaltigen Parthie eine ziemlich deutlich sichtbare Arterie verläuft.

Die Verbindungslinie dieser beiden Seiten ist keine gerade, sondern zeigt zwei flammenartige Ausläufer gegen die Peripherie zu. Denkt man sich die Verbindungslinie zwischen dem oberen Endpunkt der nasalen und temporalen Seite gezogen, so nimmt der temporale Ausläufer etwa $^2/_3$ derselben, der nasale das übrig bleibende Drittel ein.

Zugleich ragt der temporale Ausläufer um das doppelte so weit in die Peripherie der Netzhaut, als der nasale.

Die ganze Höhe der Figur von der der Papille anliegenden Linie bis zu der Spitze des temporalen Ausläufers beträgt etwa $1^1/_4$ Papillenlängsdurchmesser.

In der markhaltigen Parthie verlaufende Gefässe sind nicht wahrzunehmen.

Die übrigen Parthieen des Augenhintergrundes sind normal.

Der Hintergrund des rechten Auges bietet nichts abnormes.

Fall III.

R. J., 53 J. alt, Bäcker aus München.

P. hat immer gut gesehen. Seit acht Jahren sieht P. in die Nähe schlechter.

Status praesens.

Presbyopie r. 2,75 D.
l. 2,5 D.

S. R. u. L. = $\frac{6}{6}$.

Linker Augenhintergrund normal.

Rechts ist die Papille regelmässig geformt, die Gefässe entspringen etwas mehr nasalwärts. Venen und Arterien lassen sich deutlich unterscheiden. Am temporalen Papillarrand findet sich ein sichelförmiger, etwa die Hälfte der Peripherie einnehmender Conus.

Am unteren Rand der Papille, etwas gegen die nasale Seite findet sich dicht am Papillarrand beginnend eine glänzend weissliche, deutlich radiäre Streifung erkennen lassende Stelle, deren Form als eine unregelmässige Raute bezeichnet werden kann, und die sich nach unten und innen zu erstreckt.

Die spitzen Winkel der Raute befinden sich am Papillarrand, resp. gegen die Peripherie zu, die stumpfen auf der nasalen und temporalen Seite.

Die Diagonale zwischen den ersteren beiden Winkel-Ecken beträgt $\frac{1}{2}$ Papillenlängsdurchmesser, die Diagonale

zwischen den stumpfen Winkeln beträgt etwa 1/4 Papillenlängsdurchmesser.

Gerade in der Mitte der Raute, in der Richtung der ersteren Diagonale (etwa in der halben Länge derselben) sieht man nur angedeutet ein Gefäss verlaufen, das sich als Fortsetzung eines nasalen Astes der nach unten verlaufenden Hauptarterie deuten lässt.

Die benachbarte Netzhaut ist normal; weitere markhaltige Parthieen sind nicht vorhanden.

IV. Fall.

Str., Elise aus München, 63 J. alt.

P. hat in ihrer Jugend immer gut gesehen. Seit einigen Jahren sieht sie zunehmend schlechter, und seit einiger Zeit erkennt sie die Gegenstände nur mehr undeutlich, wie im Nebel.

Status praesens vom 20. II. 84.

Auf beiden Augen eine der Reife nahe Katarakt. — R. Augenhintergrund normal.

Linkes Auge: Die Form der Papille ist normal. In derselben findet sich eine weisse, stark gegen die mehr röthliche Farbe der übrigen Papillarteile kontrastierende, unregelmässig gezackte Parthie, und zwar liegt dieselbe im unteren nasalen Quadranten, nur mit der obersten Zacke in den oberen nasalen hineinragend.

Zwei Zacken erstrecken sich nach der temporalen Seite, eine nach unten, eine medialwärts, so dass die ganze Figur ungefähr einen Stern bildet. Keine Zacke reicht bis an den Papillarrand.

Die markhaltige Parthie liegt gerade im Bereich des Gefässursprungs; man sieht deutlich eine Vene nach oben

ziehen, während, weniger scharf zu sehen, eine Arterie nach unten verläuft. Die übrigen Gefässe werden erst am Rand der markhaltigen Parthie sichtbar.

Im übrigen ist Papille und Netzhaut normal.

Zum Schlusse erlaube ich mir, meinem hochverehrten Lehrer Herrn Professor Dr. von Rothmund den besten Dank zu sagen, zu welchem ich mich sowohl für die Anregung zu dieser Arbeit, als durch die freundliche Überlassung des klinischen Materials verpflichtet fühle.

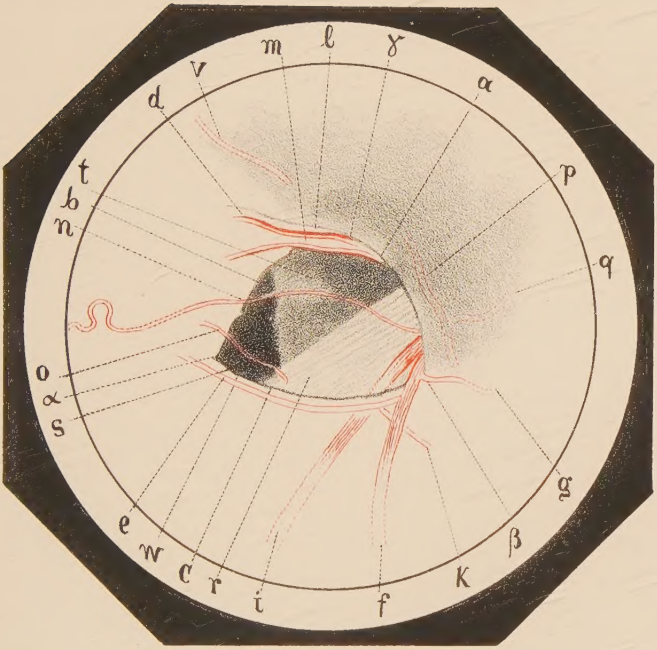
m
l
γ
v
d
α
t
b
n
p
q
o
α
s
g
e
w
C
r
i
f
K
β